

**NEFROLOGIA**

# GLOMERULOPATÍAS PRIMARIAS

## **EXPERTOS DE VALIDACIÓN INTERNA (Autores)**

**Dra. Martha Verónica González Álvarez**

Especialista de I Grado en Nefrología. Asistente.

**Dr. Pedro Ponce Pérez**

Especialista I Grado en Medicina General Integral. Especialista II Grado en Nefrología. Asistente.

**Dra. Evangelina Barranco Hernández**

Especialista de II Grado en Nefrología. Profesora Auxiliar.

## **EXPERTOS DE VALIDACIÓN EXTERNA**

**MsC. Dr. Guillermo Guerra Bustillo**

Especialista de II Grado en Nefrología. Máster en Salud Pública. Profesor Auxiliar. Director General del Instituto Nacional de Nefrología. MINSAP. La Habana. Cuba.

**Dr. C. Charles Magrans Buch**

Especialista I Grado en Medicina Interna. Especialista II Grado en Nefrología. Doctor en Ciencias Médicas. Profesor Titular. Investigador Titular del Instituto Nacional de Nefrología. MINSAP. La Habana, Cuba.

**Dr. Agustín Chong López**

Especialista de II grado en Anatomía Patológica. Profesor Auxiliar del Departamento de Anatomía Patológica del Hospital Hermanos Ameijeiras. La Habana, Cuba.

**Servicio de Nefrología**

[nefro@hha.sld.cu](mailto:nefro@hha.sld.cu)

Teléfono: 876-1162

Actualización: marzo 2012

## **DEFINICIÓN**

Los trastornos que afectan la integridad morfológica y funcional del glomérulo se conocen como glomerulopatías. Se denominan **primarias** por ser el glomérulo el tejido predominantemente afectado y aunque su etiología y patogenia, señalada como multifactorial, no han sido aun completamente establecidas, se le señala al papel inmunológico un factor primordial.

Sus expresiones clínicas son variadas, dependiendo de la estructura glomerular afectada y la intensidad del daño por lo han sido agrupadas para su estudio en diferentes síndromes.

Las lesiones glomerulares pueden manifestarse solamente como alteraciones urinarias asintomáticas o como síndromes clínicos tales como el síndrome nefrótico, síndrome n nefrítico, hematuria macroscópica, proteinuria, insuficiencia renal aguda y crónica .

## DIAGNÓSTICO

- Anamnesis
- Examen físico
- Exámenes complementarios:

### Alteraciones del sedimento urinario

- Hematuria macroscópica persistente sin o con proteinuria de rango nefrótico
- Microhematuria persistente, sin o con proteinuria de rango nefrótico
- Proteinuria aislada persistente de rango no nefrótico

## PRUEBAS DIAGNÓSTICAS BÁSICAS O CONFIRMATORIAS, O AMBAS

- **Laboratorio Clínico:** Hemogram, VSG, Acantocituria, Glicemia, Creatinina, Urea, Filtrado Glomerular calculado, Proteinograma, Lipidograma, Coagulograma mínimo  
Conteo de Addis de 2 horas, Proteinuria de 24 horas
- **Estudios microbiológicos:** Exudado nasofaríngeo, Urocultivo, antígeno de superficie, anticuerpo para virus hepatitis C., HIV.
- **Inmunología:** C3, C4, ANCA ,ANA, Anticuerpo antimembrana basal glomerular, inmunocomplejos circulantes (ICC), Factor reumatoideo.
- **Imagenología:** Ultrasonido renal con mensuración, Tractus urinario simple
- **Biopsia renal:** Microscopia óptica, Inmunofluorescencia, Microscopia electrónica.

## CUADRO CLÍNICO

<b>Formas Clínicas</b>	<b>Caracterización</b>
Síndrome nefrótico	• Proteinuria > 3 g/24 horas, albuminemia < 3 g/L <i>Puede o no acompañarse de edemas</i>
Síndrome nefrítico agudo	• Micro o hematuria, con o sin proteinuria, hipertensión arterial. Edemas, falla renal variable
Síndrome glomerular rápidamente progresivo	• Deterioro rápido de la función renal, oliguria, HTA y edemas
Síndrome nefrítico crónico	• Hipertensión arterial, edemas, anemia, proteinuria, hematuria, enfermedad renal crónica

## CLASIFICACIÓN HISTOPATOLÓGICA

### *Lesión mínima:*

<b>MO</b>	• Glomérulos de aspecto normal o con solo mínimas alteraciones
<b>IF</b>	• Ocasionalmente pueden aparecer escasos depósitos de IgM, IgG y C3 en polo vascular y mesangio
<b>ME</b>	• Alteraciones del pie de los podocitos

### *Glomeruloesclerosis segmentaria y focal (GESF)*

<b>MO</b>	• Áreas de esclerosis afectando segmentos glomerulares, colapso mesangial, depósitos hialinos en algunos glomérulos
<b>IF</b>	• IgG y C3 (C1 en la clásica)
<b>ME</b>	• Alteraciones de los podocitos

### *Otras variantes histológicas*

- **Perihiliar:** esclerosis y hialinosis en más de 50 % de los glomérulos
- **Colapsante:** colapso y esclerosis glomerular severa
- **Tipo lesión:** lesión de la punta del glomérulo en la zona próxima al origen del tubuli proximal.
- **Celular:** al menos un glomérulo con hiper celularidad endocapilar segmentaria ocluyendo la luz del capilar.

### *Glomerulopatías membranosa*

<b>MO</b>	• Engrosamiento difuso y uniforme de la MBG sin o con proliferativo no significativa	
<b>IF</b>	• IgG y C3 principalmente en la vertiente externa	
<b>ME</b>	<b>Estadio 1</b>	• Formación de depósitos inmunes, sin o con reacción mínima de la membrana basal glomerular
	<b>Estadio 2</b>	• Formación de espículas entre los depósitos inmunes
	<b>Estadio 3</b>	• Englobamiento de los depósitos inmunes por la ma-triz de la MBG con apariencia de doble membrana
	<b>Estadio 4</b>	• Desaparición de los depósitos inmunes, formación de escaras de la MBG.
		•

### **Glomerulopatía membrano-proliferativa**

<b>MO</b>		<ul style="list-style-type: none"> <li>• Expansión variable con aumento celular y de la matriz del mesangio. Engrosamiento de la pared del capilar con aspecto de doble contorno. En ocasiones lóbulos muy prominentes por aumento pronunciado de la matriz mesangial. Pueden aparecer crecientes.</li> </ul>
<b>IF</b>	<b>Tipo I</b>	<ul style="list-style-type: none"> <li>• C3, IgM, IgG en pared capilar y mesangio. La IgA puede estar presente. En ocasiones se evidencian formaciones de crecientes epiteliales</li> </ul>
	<b>Tipo II</b>	<ul style="list-style-type: none"> <li>• C3, IgM. Igual al tipo I. La IgG e IgA están ausentes</li> </ul>
<b>ME</b>	<b>Tipo I</b>	<ul style="list-style-type: none"> <li>• Extensión e interposición de células y matriz entre la MB capilar y células endoteliales. Depósitos electro densos subendoteliales o dentro de la lamina interna de la MBG, los cuales son finamente granulares.</li> </ul>
	<b>Tipo II</b>	<ul style="list-style-type: none"> <li>• MBG muy engrosada con depósitos electrodensos subepiteliales. Pie de los podocitos esfacelados</li> </ul>
	<b>Tipo III</b>	<ul style="list-style-type: none"> <li>• Depósitos epimembranosos separados por proyecciones del material de MBG, similar a la membrana. Resto de las alteraciones similar a Tipo I</li> </ul>

### **Glomerulopatías crecénticas**

<b>Tipo I- Antimembrana basal glomerular</b>		
<b>MO</b>		<ul style="list-style-type: none"> <li>• Acumulación de células en el espacio de Bowman (crecientes) en más de 50 % (epiteliales, fibrosas, fibroepiteliales dependiendo del momento de evolución de la enfermedad).</li> </ul>
<b>IF</b>		<ul style="list-style-type: none"> <li>• Depósitos lineales de IgG, raramente IgA, a menudo C3 en igual patrón. Depósitos de fibrina</li> </ul>
<b>ME</b>		<ul style="list-style-type: none"> <li>• Engrosamiento de las zonas subendoteliales, disrupción segmentaria de las células. Fibrina en el lumen y directamente sobre la MBG. Discontinuidad de la MBG.</li> </ul>
<b>Tipo II</b>		
<b>MO</b>		<ul style="list-style-type: none"> <li>• Similar a la Tipo I. La proliferación endocapilar o necrosis fibrinosa de glomérulos mas frecuente en las etiologías infecciosas</li> </ul>
<b>IF</b>		<ul style="list-style-type: none"> <li>• Depósitos mesangiales de la pared capilar de IgG o IgM a menudo asociado a C3. Extensos depósitos de IgG, IgM e IgA si se asocian a C1q, C3 y C4.</li> </ul>
<b>ME</b>		<ul style="list-style-type: none"> <li>• Depósitos electrodensos por fuera del mesangio e irregularmente en el espacio subendotelial</li> </ul>
<b>Tipo III</b>		
<b>MO</b>		<ul style="list-style-type: none"> <li>• Ausencia de material proteináceo. Frecuentemente, lesión glomerular necrotizante segmentaria o difusa</li> </ul>
<b>IF</b>		<ul style="list-style-type: none"> <li>• No depósitos. Los de las crecientes son similares a los otros tipos.</li> </ul>

<b>ME</b>	• Destrucción extensa de la MBG. La ultraestructura de las crecien-tes son similares a las otras variantes.
<b>Tipo IV</b>	• <b>Combinación</b> de Tipo I y Tipo III
<b>Tipo V</b>	• Pauci inmune pero sin presencia de ANCA ni AntiMB

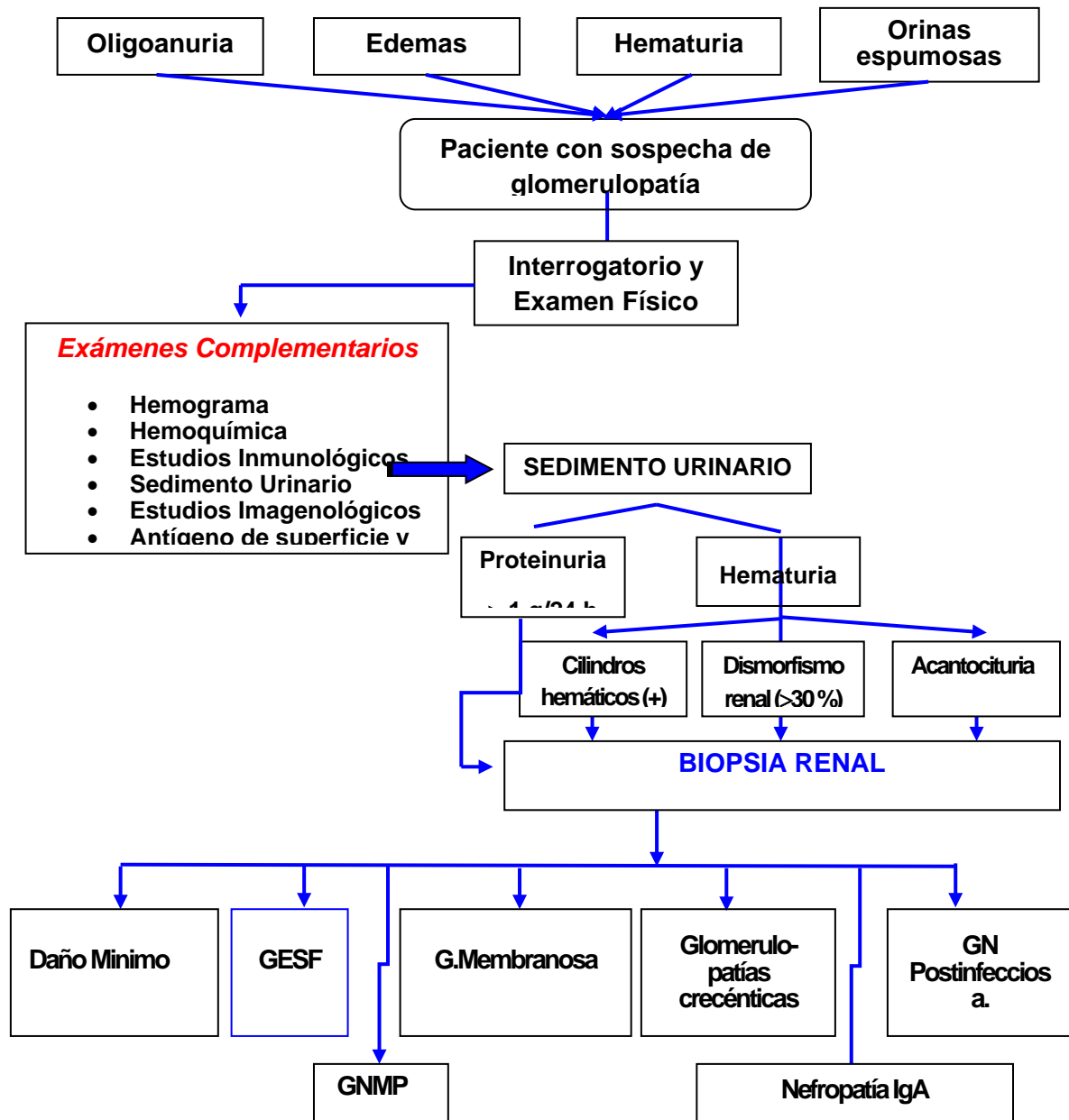
### ***Glomerulonefritis difusa aguda***

<b>MO</b>	• Glomérulos hiper celulares y agrandados, proliferación de células mesangiales y endoteliales. Que llenan el espacio de Bowman. Infiltración de polimorfonucleares con monolitos y linfocitos T. Puede también observarse formación de crecientes epiteliales
<b>IF</b>	• Depósitos inmunes principalmente al inicio de la enfermedad de IgG y C3, situados en el mesangio y en las paredes de los ca-pilares glomerulares, pueden tomar forma de gránulos grandes dispersos <i>cielo estrellado</i> ; forma de <i>guirnaldas</i> o <i>mesangiales</i> .
<b>ME</b>	• Depósitos densos de complejos inmunes en mesangio, subepi-teliales en forma de joroba (humps). y subendoteliales. Pueden también verse en el interior de la lámina densa

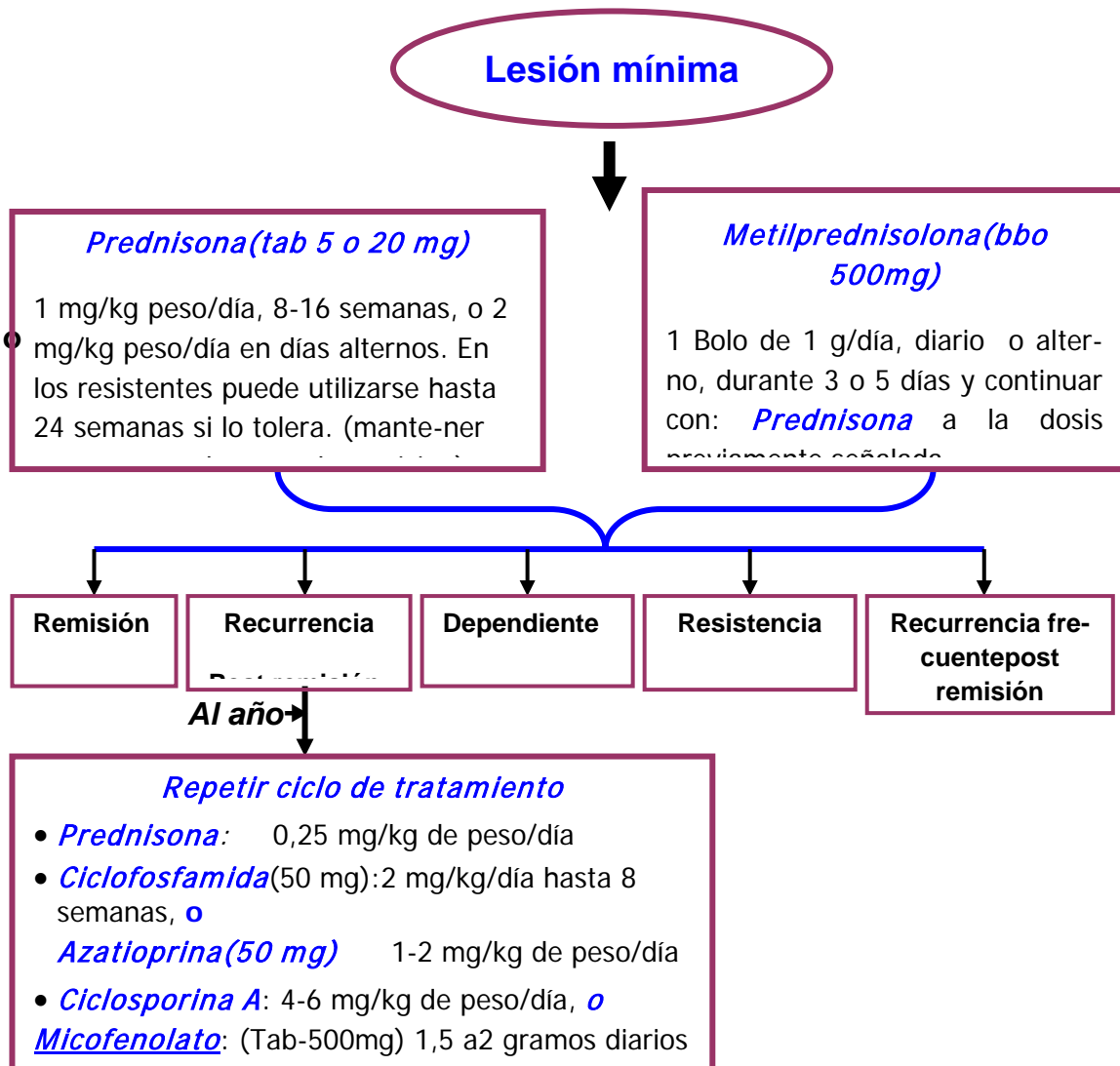
### ***Glomerulopatía proliferativa con deposito de IgA (Enf de Berger)***

<b>MO</b>	• La lesión principal la constituye la expansión generalizada del mesangio con aumento de la celularidadmesangial. Puede presentar variables lesiones histológicas que van desde lesión mínima hasta las mas avanzadas forma de fibrosis y atrofia intersticial. La forma crecéntica también puede presentarse
<b>IF</b>	• Deposito prominentes de IgA fundamentalmente en mesangio y en menor grado en la pared del capilar glomerular que puede acompañarse de C3, IgG e IgM aunque en menor cuantía.
<b>ME</b>	• Depósitos electrodensos finamente granulares u homogéneos en todos los glomérulos subendoteliales y mesangiales.

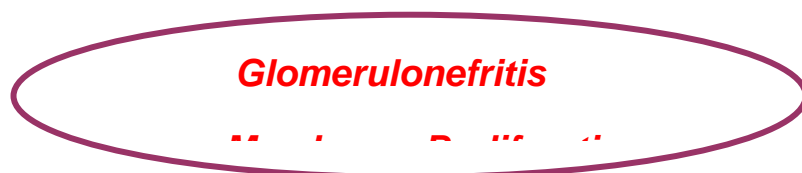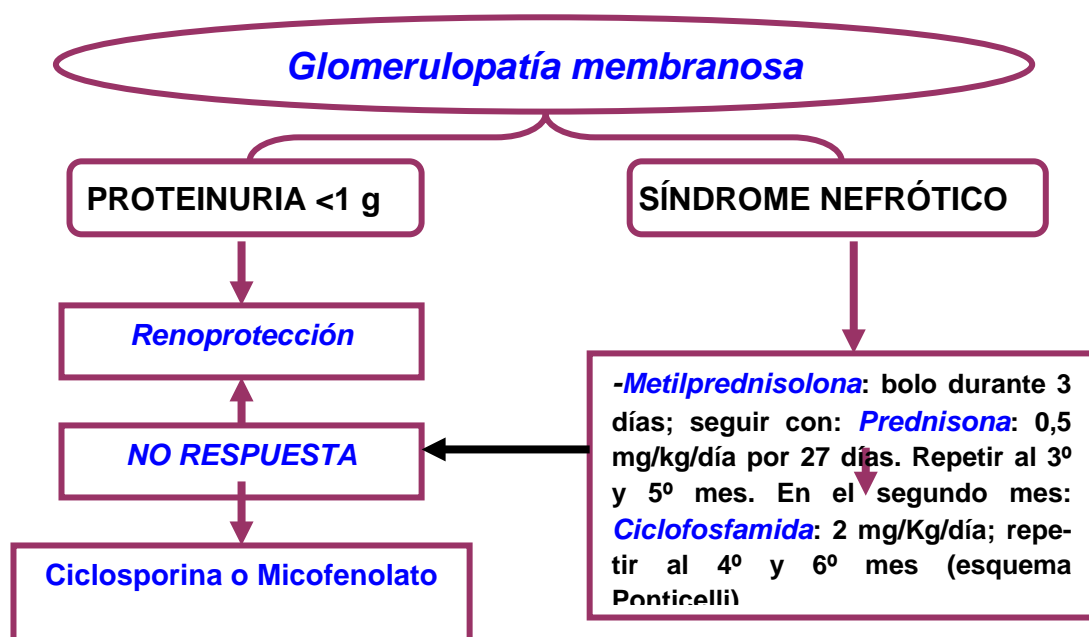
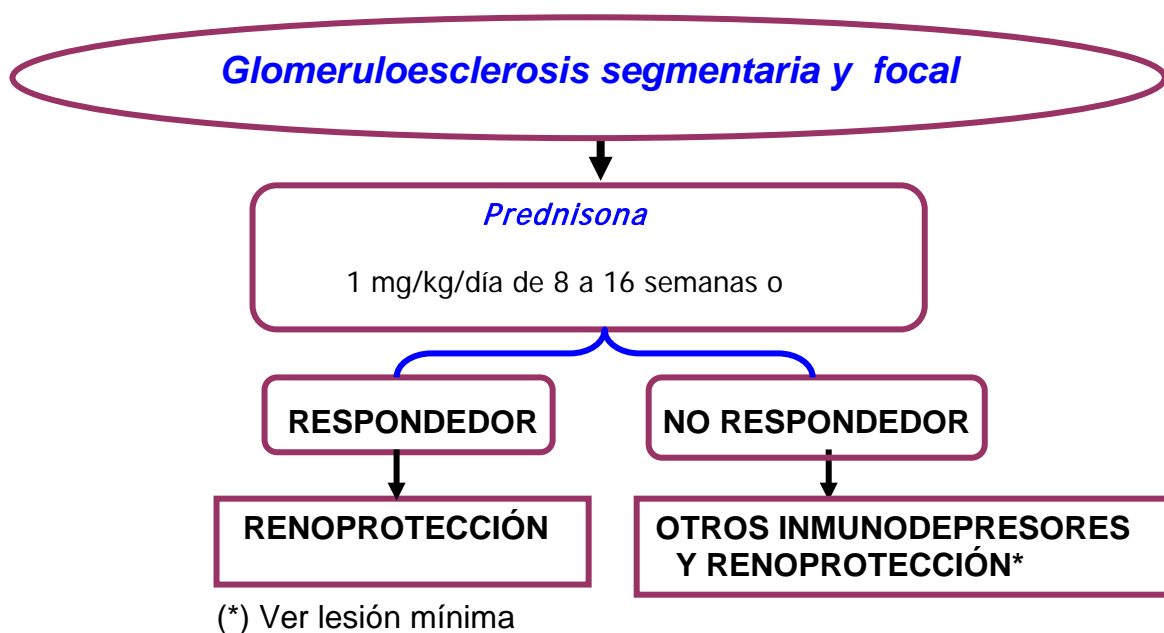
## ALGORITMO DIAGNÓSTICO

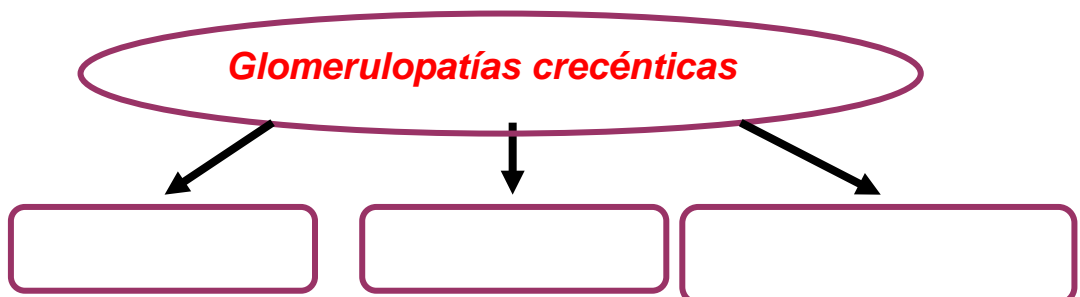
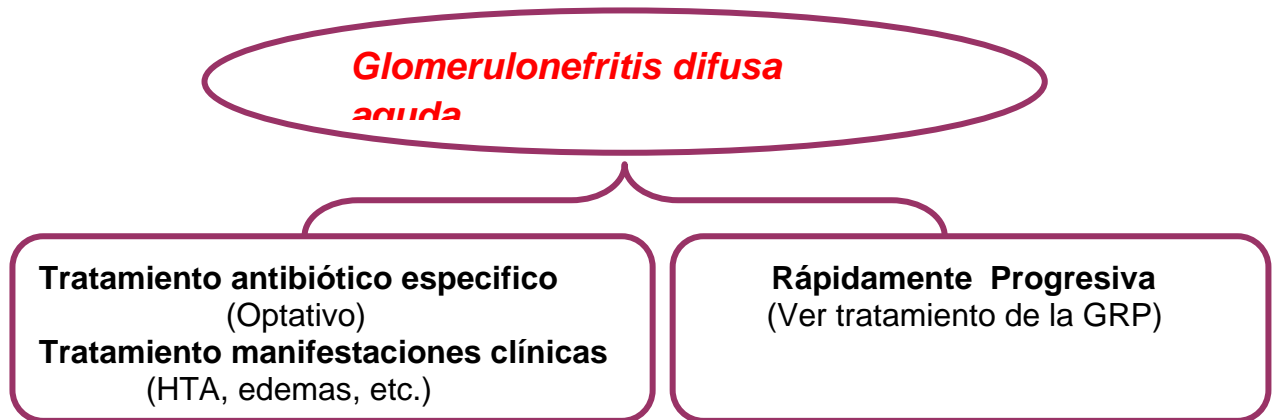
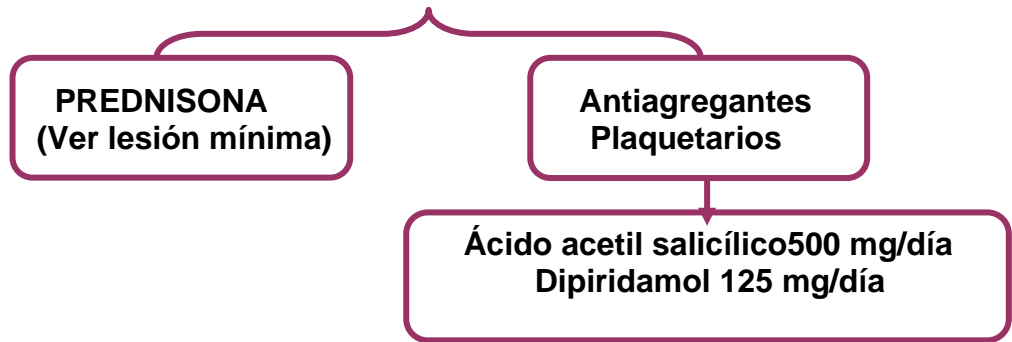


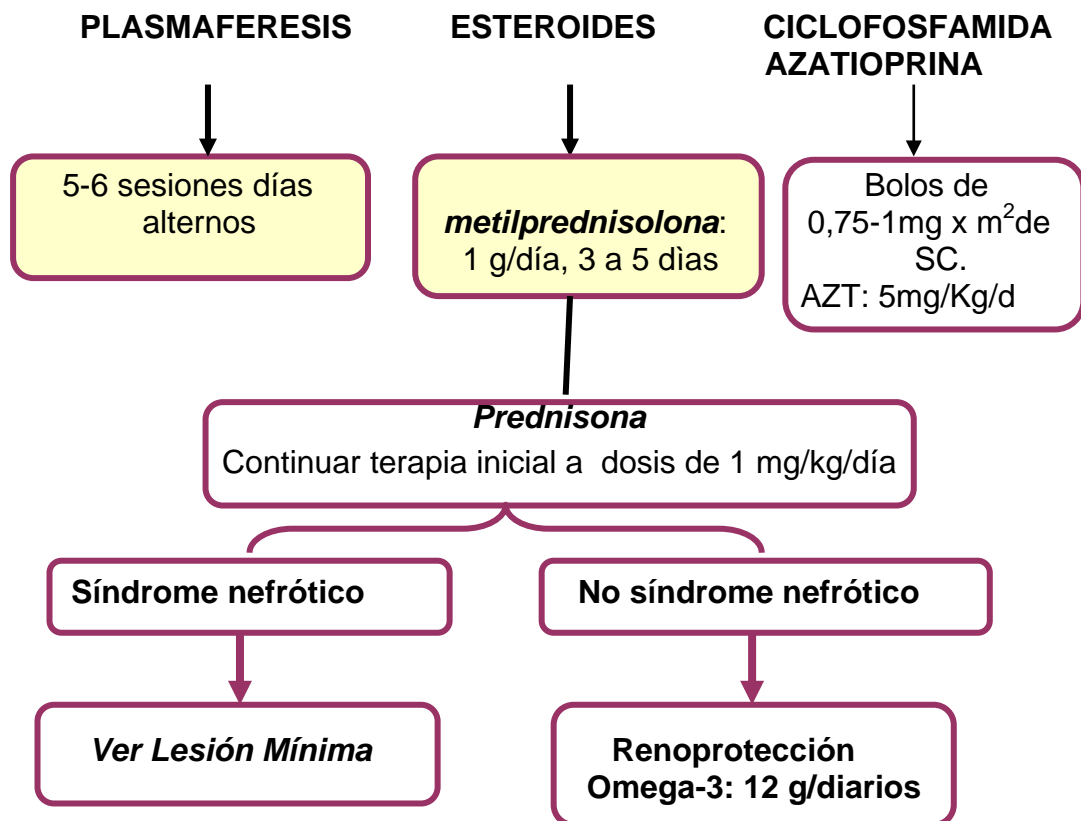
**Tratamiento Médico medicamentoso:**











### Tratamiento general

- Reposo relativo (solo en casos de edemas para facilitar eliminación)
- Dieta : Proteínas De 0.8 a1 gramos por Kg de peso por día Restringir ingesta de sodio en pacientes con edemas, hipertensos y presencia de proteinuria
- Diuréticos: comenzar con diuréticos de Asa en forma creciente .Son los de elección por vía endovenosa cuando el cuadro hidropígeno es de moderado a severo pues esto influye en la absorción de los fármacos cuando se administran por vía oral.  
Furosemida (tab (40 mg) hasta 360 mg Vía oral diarios.  
Furosemida (ámp 20 mg o 50 mg) hasta 100 mg EV cada 6 horas .
- Tiazidas y ahorradores de Potasio de acuerdo a la evolución clínica y al grado de función renal (su uso está limitado en estadios avanzados de ERC). Se usan generalmente combinados con diuréticos de asa.
- Hidroclorotiazida (tab 25mg) 50 mg VO diarios.
- Espironolactona ( tab 25 mg) 1tableta diaria.

- Expansores plasmáticos. (Deben estar limitados para lograr una respuesta diurética efectiva asociándolos a bolos de furosemida. (100 o 200 mg) media hora después de su uso .
- Ultra filtración pura (casos que la expansión de volumen conlleva un compromiso hemodinámico)
- Tratamiento HTA (fundamentalmente fármacos de acción antiproteinúrica). IECA y ARA II en cualquiera de sus presentaciones.
- Tratamiento de la dislipidemia .Estatinas en cualquiera de sus presentaciones. Deben ser usadas al acostarse excepto la Lovastatina que se administra con la Comida .
- Heparina de bajo peso molecular como profilaxis de los fenómenos trombóticos sobre todos en el síndrome nefrótico de la lesión mínima

### ***Tratamiento renoprotector***

Dieta normoproteica , hipograsa. e hiposódica.Sihay evidencias de ERC 60 a 80 gramos de proteínas de origen animal diarios.

Tratamiento de la dislipidemia( Estatinas).

Tratamiento antihipertensivo preferentemente con Inhibidores de la enzima de conversión (IECA) y/o antagonistas de receptores de la angiotensina (ARA) buscando además su efecto antiproteinúrico por lo que su uso en dosis toleradas está justificado en pacientes con proteinuria aun en ausencia de hipertensión arterial.

Uso de Espironolactona ( tab 25 mg ) 25 mg VO diarios como fármaco antiproteinúrico vigilando siempre la hiperpotasemia como efecto adverso, sobre todo si se usa en combinación con IECA o ARA II.

## **COMPLICACIONES POTENCIALES**

### **Derivadas de la realización de la biopsia renal:**

- Hematoma renal postbiopsia.
- Hematoma abscedado.
- Punción arterial que origine sangrado. De acuerdo a la cuantía puede conllevar la realización de nefrectomía de urgencia.
- Fístula arteriovenosa.

### **Derivadas del tratamiento**

- Inmunosupresión de los pacientes con complicaciones infecciosas asociadas.
- Todas las asociadas al tratamiento esteroideo prolongado (Cushing esteroideo, diabetes secundaria, osteoporosis, vergetures, etc.)
- Por el uso intempestivo de diuréticos (hipopotasemia en la etapa de recuperación de la oligoanuria, trombosis de arteria o vena renales.)

### **CUIDADOS MEDIATOS**

Relacionados con la realización de la biopsia renal

- Reposo en decúbito prono las primeras 6 horas después de realizada la biopsia.
- Después de las 6 horas mantenerse en el lecho en decúbito indiferente hasta el día siguiente en la mañana.

### **CRITERIOS DE ALTA HOSPITALARIA.**

- Si el paciente no presenta ninguna complicación asociada a la biopsia y no hay un cuadro hidropígeno importante ni rápidamente progresivo se egresa al siguiente día de realizada la biopsia renal con evaluación de la misma por consulta externa para iniciar posteriormente el tratamiento específico.
- En caso de edemas importantes se egresa al paciente una vez recuperado su peso lo más cercano a la normalidad
- Si se trata de un síndrome rápidamente progresivo se decide el alta de acuerdo al comportamiento del volumen urinario (recuperación del mismo) y los valores de azoados en descenso .
- De haber requerido tratamiento dialítico y no haber evidencias de recuperación de la función renal a partir de 21 días de iniciado el cuadro se egresa al paciente siempre que su estado general lo permita y se cita a sesiones de diálisis 3 veces por semana con evaluación en cada cita.

### **SEGUIMIENTO AL ALTA HOSPITALARIA**

- Seguimiento mensual en consulta externa los primeros 6 meses a partir de los cuales el seguimiento será trimestral hasta 2 años considerando evaluación semestral o incluso anual de acuerdo al comportamiento mostrado en el seguimiento realizado.
- Para cada consulta se indica
  - Hemograma completo.

- Hemoquímica (glicemia ,creatinina,urea,uratos proteínas totales ,albúmina sérica y lipidograma) .El resto de los comprendidos en la hemoquímica se indican si se sospechan otras alteraciones).
- Conteo de Addis de 2 horas.
- Proteinuria de 24 horas.

### Criterios para reingresar

- Crisis nefrótica .
- Empeoramiento de la función renal.
- Comorbilidades asociadas (sepsis,diabetes secundaria de debut o descontrolada,HTA descontrolada.)

### EVALUACIÓN DE LOS RESULTADOS

Indicadores de estructura	Estándar (%)
<b>Recursos humanos</b>	
% disponibilidad del personal médico y paramédico a los diferentes niveles atención según lo expuesto en el PA	>95
<b>Recursos materiales</b>	
% Aseguramiento instrumental y equipos médicos según PA	>95
% Disponibilidad de los medicamentos expuestos en el PA	>95
% de los recursos para la aplicación de investigaciones	>95
<b>Recursos organizativos</b>	
% Disponibilidad diseño organizativo para aplicar el PA	>95
% Planilla recogida datos del PA	100
% Base de datos electrónica	100
<b>Indicadores de proceso</b>	
<b>Estándar (%)</b>	
% pacientes con sospecha de glomerulopatía primaria clasificados mediante estudios histológicos	>90
% pacientes a quienes se aplicaron las técnicas diagnósticas propuestas en el PA	>90
% pacientes que recibieron la terapia propuesta en el PA	≥12.
% pacientes con complicaciones debidas al tratamiento/pacientes con tratamiento	< 20
<b>Indicadores de resultados</b>	
<b>Estándar (%)</b>	
% pacientes que evolucionan y progresan a enfermedad renal crónica	< 20
% pacientes con remisión clínico tumoral con < 3 meses de tratamiento	> 75
% pacientes con remisión clínico tumoral con > 3 meses de tratamiento	> 75
% pacientes con complicaciones posterior a la biopsia renal	< 1
% pacientes con resistencia al tratamiento	≤12.5

## BIBLIOGRAFÍA

- Agnes B. Fogo (2010). The spectrum of FSGS: does pathology matter? Department of pathology, Vanderbilt University MedicalCenter, Nashville, TN, USA. *Nephrol Dial Transplant.* ; 25: 1034-36.
- Bacallao R.(2009) Estudio de enfermedades diagnosticada por biopsia renal INNEF 1988-2007. Conferencia en Congreso Internacional de Nefrología Cienfuegos-Cuba.
- Barisoni L (2007). A proposed taxonomy for the podocytopathies: a reassessment of the primary nephrotic syndrome. *Clin J Am SocNephrol*: 529–542.
- Bianchi S, R Bigazzi, VM Campese (2007): Efectos a largo plazo de la espironolactona sobre la proteinuria y la función renal en pacientes con enfermedad renal crónica. *Rev Kidney Inter*; vol 2; Número 4; 145-153.
- Cattran DC, E Alexopoulos (2008): La Ciclosporina en la enfermedad glomerular idiopática asociada con síndrome nefrótico. *Rev Kidney Inter*; vol 3; Número 4; 293-312.
- García Nieto V, .Luis Yanes, M. Ruiz Pons(2009). Unidad de Nefrología Pediátrica. Hospital Nuestra señora de Candelaria. Tenerife. En el cincuentenario de las primeras biopsias renales percutáneas realizadas en España. Historia de la nefrología. . Disponible en: <http://www.senefro.org>
- Glasscock R.(2010)Idiopathic Membranous Nephropathy: Getting Better by Itself.University of California. *J Am SocNephrol* 21.; 551-552.
- Haas M.(2008)Collapsing glomerulopathy: Many means to a similar end *Kidney International* **73**, 669–671
- Horvatić I,AHrkać, M Zivko,DKozjak,KGalesić(2007). Value of ultrasound-guided percutaneous renal biopsy in diagnosis of the renal diseases. *Acta Med Croatica*. Sep;61(4):399-403
- Magrans Charles (2009).Glomerulopatias Primarias Proteinuricas. Conferencia Curso pos Congreso de Nefrología. Soria .
- Manual de Prácticas Médicas HCQ Hermanos Ameijeiras(2008).II Edición .

- National Kidney Foundation (2007). K/DOQI clinical practice guidelines for chronic kidney disease: evaluation, classification, and stratification. *Am. J. Kidney Dis.* Feb;39(2 Suppl 1):S1-266.
- Nelson, Peter J, and Leslie A. Bruggeman. (2009) Collapsing glomerulopathy beyond serendipity in mouse genetics. *Kidney International* 75, 353 – 355
- Rojas J, M Pérez, A Hurtado, C Asato (2008). Factores pronósticos de supervivencia renal en glomeruloesclerosis focal y segmentaria primaria. Universidad Peruana Cayetano Heredia. Lima. Perú. *Nefrología* ; 28(4) 439-446
- Zhdanova O, S Srivastava, L Di, Z Li, L Tchelbi, S Dworkin (2011). The inducible deletion of Drosha and microRNAs in mature podocytes results in a collapsing glomerulopathy. *Rev Kidney Inter* ; 1-12.